NOTE SUR UN CAS

DE

CYSTICERQUE DE L'ŒIL

LOGÉ ENTRE LA CHOROIDE ET LA RÉTINE

DÉCOLLEMENT AU DEUXIÈME DEGRÉ

Communiquée à la Société de Biologie

PAR F. PONCET (DE CLUNY)

Professeur agrégé à l'hôpital militaire du Val-de-Grâce.

AVEC 3 PLANCHES CHROMO-LITHOGRAPHIÉES

PARIS

CHEZ ADRIEN DELAHAYE, LIBRAIRE-ÉDITEUR,

Place de l'École-de-Médecine.

1874

PARIS. — Imprimerie Cusset et Cᵉ, rue Montmartre, 123,

184643

NOTE SUR UN CAS

DE

CYSTICERQUE DE L'ŒIL

LOGÉ ENTRE LA CHOROIDE ET LA RÉTINE

DÉCOLLEMENT AU DEUXIÈME DEGRÉ

D..... Philibert, né à Saint-Eusèbe (Saône-et-Loire), âgé de 26 ans, soldat au 62e régiment de ligne, entre à l'hôpital militaire du Val-de-Grâce, le 6 juillet 1872 (salle 14, lit 14) : évacué de l'hôpital militaire de Lorient.

Homme robuste, ayant toujours joui d'une bonne santé, fait prisonnier à Metz, le 29 octobre 1870, il reste dans cette circonstance trois jours couché dans l'eau et la boue, nourri de viande de porc qu'il mange sans être cuite, le bois faisant défaut.

Le 1er novembre le malade eut les yeux rouges; la lumière lui était difficile à supporter ; cette affection disparut seule quelques jours après.

Pendant toute sa captivité, Durand fut encore nourri presque exclusivement avec de la viande de porc. Déjà à cette époque il eut souvent des troubles passagers de la vue, qui disparurent et revinrent à des intervalles éloignés, même après sa rentrée en France.

En mai 1872, les mêmes douleurs qu'il a ressenties en Allemagne se montrent avec plus d'intensité ; la vue s'obscurcit dans l'œil gauche. Le 15 du même mois, étant en faction, il ferme l'œil droit, et reconnaît avec un certain étonnement qu'en regardant sa main droite il n'en voit qu'une moitié, l'autre est masquée par un écran noir.

Pour ce motif, il entra à l'hôpital de Lorient, d'où il fut évacué sur le

Val-de-Grâce avec le diagnostic : Cysticerque de l'œil, porté par le médecin du corps, M. le médecin major Chevassu. Mon collègue, M. le professeur agrégé Mathieu, qui faisait à cette époque le service, crut pouvoir confirmer ce diagnostic, et dessina une image ophthalmoscopique du fond de l'œil. Ce dessin, d'une minutieuse exactitude, m'a été envoyé d'Orléansville (Algérie), où mon excellent ami est aujourd'hui médecin en chef. La note suivante y est jointe : « Pour moi, la tumeur présentait l'aspect d'une vésicule de cysticerque, l'animal vu de face. Elle était développée dans la choroïde, soulevait la rétine, et s'accompagnait en haut de replis de décollement. » L'image de M. Mathieu représente les détails suivants : (Pl. I, fig. 2.)

En bas et en dedans (image renversée), existe une tumeur de forme sphérique, avec point central proéminent et brillant, elle est de couleur blanc-bleuâtre, parfaitement limitée, sauf en haut, où elle se termine par un cône d'une longueur à peu près égale au rayon de la vésicule; ce cône bleuâtre, a des bords frangés, ondulés. Sur toutes ces saillies, vésicule et replis, il est aisé de suivre les veines et les artères qui sortent de la papille et se distribuent normalement en avant de la vésicule. Sur les replis qui occupaient la région de la tache jaune, se trouvaient 5 ou 6 points hémorrhagiques. En dehors de la tumeur, le corps vitré et le cristallin étaient parfaitement sains.

Malgré toutes les présomptions que faisait naître l'examen de l'œil en faveur d'un cysticerque, il manquait un point essentiel à la conviction ; nous voulons parler des mouvements propres de l'animal, jamais ils n'avaient été perçus, ni par M. Mathieu, ni par les nombreux docteurs stagiaires qui examinaient presque journellement le malade. Dans son cours d'ophthalmoscopie, M. le professeur Perrin, après des investigations réitérées ne découvrit jamais le moindre mouvement. Cette circonstance, jointe au passage des vaisseaux rétiniens en avant de la tumeur, fit pencher notre maître vers l'hypothèse d'une tumeur née dans la choroïde, et devant être soupçonnée fibro-sarcomateuse, parce qu'elle ne subissait pas une évolution rapide.

Cependant, malgré l'absence de phénomènes inflammatoires, la vue s'affaiblissait de plus en plus, sans rougeur de la conjonctive, sans iritis ; elle finit par s'éteindre complétement en janvier 1873.

Le 10 mai 1873, l'œil s'enflamme et devient le siége de douleurs profondes, lancinantes, s'irradiant vers la tempe et le front, l'œil droit lui-même souffrait. Ces accidents cédèrent au calomel, aux sangsues, à l'atropine.

Le corps vitré se troubla peu après, l'iris perdit sa couleur, de bleu il passa au jaune verdâtre, et resta bientôt insensible à l'action de l'atropine et de la lumière.

Vers la fin de juin apparaît une nouvelle poussée inflammatoire. La tension oculaire augmente, les douleurs s'irradient sur l'œil droit. Un traitement énergique fait encore disparaître ces accidents.

Je pris le service le 1er septembre, et à cette date, voici l'état de la maladie : La conjonctive et la cornée sont rouges. L'iris, insensible à l'atropine et à la lumière, est jaune vert, celui du côté opposé bleu. Le globe oculaire gauche, comparé à celui du côté droit est ramolli à un haut degré. La perte de la vision est absolue à gauche, le malade ne distingue pas même le soleil de la nuit.

Avec le miroir simple, on reconnaît aisément, très près de l'iris, des opacités du corps vitré, des hémorrhagies en nappe qui réfléchissent la lumière, mais ne permettent plus l'examen des parties profondes. Avec un éclairage très-vif, que l'on se serve ou non d'une lentille, on ne voit en aucun point ni rétine ni choroïde. Aucun mouvement propre n'est perçu dans cette masse opaque.

L'œil droit est sain.

Le 11 septembre, le malade se plaint de douleurs de tête, vives, avec élancements, s'irradiant sur l'œil droit, pour la première fois celui-ci est devenu rouge (purgatif, atropine, diète, onctions belladonées). Jusqu'au 18, les douleurs diminuent, mais sans disparaître complétement. Le 19, elles augmentent encore, et nous proposons l'énucléation au malade, qui l'accepte. Je la pratiquai le 20, suivant la méthode sous-conjonctivale.

Les suites de l'opération ont été des plus simples : le lendemain, les douleurs du côté droit avaient cessé pour ne plus reparaître; et vingt jours après, le moignon mobile recevait un œil artificiel. Durand est aujourd'hui totalement guéri et retraité.

Immédiatement après son extraction, l'œil fut plongé dans le liquide de Müller, où il resta un mois. Je procédai alors à l'examen dont voici les résultats :

L'œil a sa forme et ses dimentions normales, il n'est plus ramolli comme pendant la vie. Une section pratiquée verticalement, un peu en avant de l'équateur, montre toutes les humeurs coagulées et jaunies par le liquide de Müller, à l'exception d'une petite partie centrale restée transparente.

Nous décrirons la surface de section de chaque hémisphère.

Hémisphère antérieur. — La sclérotique est unie à la choroïde, mais sur plusieurs points celle-ci est séparée de la rétine par une substance gélatineuse de 2 à 4 millimètres d'épaisseur. La rétine ne constitue pas un liseré blanc régulier. La coupe en a sectionné plusieurs lames repliées qui s'étendent dans une seconde substance gélatineuse interne, rouge en quelques points. Au centre de cette seconde coagulation,

le corps vitré occupe encore un espace où il est transparent, et laisse voir le cristallin entouré de sa couronne de procès ciliaires. En dedans de la rétine, en dehors du point transparent du corps vitré, au milieu de la substance interne coagulée, existe une petite cavité, d'où s'est écoulé à la section un liquide séreux incolore. Les parois de cette cavité contiennent la moitié d'une petite vésicule, laquelle porte à son extrémité la plus antérieure une petite rugosité mamelonnée, sans organisation apparente ; en l'enlevant, ce qui s'effectue sans déchirer d'adhérences, nous voyons encore les parois rugueuses, blanches, épaisses, d'un kyste creusé dans le corps vitré. (Pl. I, fig. 1.)

Hémisphère postérieur. — Cet hémisphère présente des dispositions analogues, avec quelques légères différences : même décollement entre la choroïde et la rétine, plus étendu toutefois ; mêmes replis de la rétine dans la partie gélatineuse interne, laquelle présente une partie centrale transparente et recouverte de plaques hémorrhagiques. Au niveau du muscle droit externe, se trouve la deuxième portion de la cavité sectionnée ; elle est formée d'une paroi propre creusée dans le corps vitré altéré, et contient la moitié d'une petite vésicule. Celle-ci s'enlève très-aisément, elle porte en arrière un petit renflement saillant aussi dans l'intérieur de la vésicule. Ce kyste est nettement placé par son bord interne dans le corps vitré. Quant à la paroi externe, il est impossible à l'œil nu de savoir si elle appartient à la choroïde, à la rétine, ou si elle est située en dedans de celle-ci.

La vésicule entière mesure sept millimètres de diamètre transversal et 9 dans le sens antéro-postérieur, le tubercule allongé qui fait saillie dans la direction de la papille, a 1 millimètre 1/4 de large, et dépasse de 2 millimètres.

La paroi de la vésicule est très-fine (1/5 de millimètre), elle n'est pas stratifiée en lamelles.

En examinant à la loupe le tubercule postérieur, on remarque une petite ouverture linéaire ; et une section faite pour pénétrer dans cette bouche, nous fait reconnaître un petit corps rappelant par sa forme l'extrémité d'un cysticerque. Il est sans plus tarder placé sous le microscope, et nous constatons *la tête d'un cysticerque à deux rangées de crochets et avec ses ventouses* (1).

Le malade était observé depuis plus d'un an, il y avait eu discussion sur le diagnostic, la pièce avait été conservée pendant un mois ; enfin pour notre opéré un sarcôme n'entraînait pas une pension de réforme, tandis qu'un cysticerque pouvait être considéré, d'après les circonstances

---

(1) Cette préparation a été examinée à l'Ecole du Val-de-Grâce, à la Société de Biologie, et au Collége de France.

relatées plus haut, comme un fait provenant des suites du service militaire, d'où pension : toutes ces conditions nous rendaient la rencontre du parasite assez intéressante.

Nous avons pratiqué avec soin l'examen micrographique de cet œil dans toutes ses parties. Voici comment nous procéderons à sa description :

1° Partie externe du kyste;

2° Partie antérieure;

3° Partie postéro-interne;

4° Coupe verticale d'avant en arrière dans les environs de la papille;

5° Coupe près des procès ciliaires du côté opposé à la vésicule;

6° État des membranes et des milieux.

I. — Paroi externe du kyste. (Pl. II, fig. 5.)

La sclérotique ne présente rien d'anormal. La choroïde a subi dans toute son épaisseur la transformation embryonnaire. La plupart des vaisseaux ont disparu, et ne sont indiqués que par la disposition concentrique des faisceaux fibreux garnis de cellules nouvelles. Sur la partie la plus externe de la lamina-fusca, existent encore quelques points garnis de cellules pigmentaires ramifiées, la lame anhyste a perdu son épithélium polygonal. En dedans existe d'abord une couche de formation embryonnaire, qui s'étend jusqu'à un deuxième filet anhyste, au-dessus duquel sont massées des cellules pigmentaires épithéliales. Le tissu a dans ces points une disposition lamellaire, puis tout redevient cellule embryonnaire jusqu'au bord même du kyste. En sorte qu'il ne reste de la rétine que la limitante externe, et quelques cellules pigmentaires épithéliales. La choroïde est transformée en un tissu de bourgeons charnus.

II. — Portion antérieure de la vésicule. (Pl. I, fig. 3.)

Si, partant des procès ciliaires, on remonte vers le fond de l'œil, suivant une coupe pratiquée d'avant en arrière, on voit que la rétine a conservé ses attaches fibreuses jusque un peu en avant de la vésicule. A ce point, tout en restant adhérente à la choroïde, la rétine forme un long repli, qui constitue la paroi antérieure interne du kyste, comme en dehors un autre repli constitue la paroi antérieure externe. Ces fibres ne sont pas en contact direct avec la vésicule du cysticerque, dont les sépare une couche de tissu embryonnaire bien organisé. Le repli antérieur est séparé du cristallin par une couche de ce même tissu embryonnaire. Comme en dehors, un feuillet fibreux né dans le corps vitré isole la rétine de la choroïde. En ce point la rétine est décollée, et l'espace rétino-choroïdien est occupé par du corps vitré plus ou moins altéré.

III. — Portion postéro-interne. (Pl. II, fig. 6.)

La paroi immédiate du kyste est formée en arrière par des bourgeons charnus dont l'épaisseur ne dépasse pas 1/10 de millimètre. Après cette couche embryonnaire en dedans, en arrière, en dehors, on distingue à la coupe deux tissus, l'un jaune-orange en mailles allongées, l'autre rose, à stries concentriques, et formé de cellules rameuses, c'est-à-dire que toute la partie postérieure est constituée par des replis rétiniens enchâssés dans du tissu fibreux né aux dépens du nouveau liquide sécreté, lequel est en voie d'organisation fibreuse.

IV. — Coupe verticale d'avant en arrière, dans les environs de la papille. (Pl. 1, fig. 4.)

Elle porte en dehors de la région du cysticerque, et démontre la formation d'un décollement au deuxième degré.

La sclérotique et la choroïde restent unies, mais en avant de la choroïde privée de pigment, et devenue embryonnaire, existe soit un liquide mélangé de globules colloïdes, épithéliaux, soit un tissu fibreux bien constitué, plus en dedans sont placés perpendiculairement les replis de la rétine; et enfin, la limite interne est formée par le corps vitré en voie de transformation.

V.—Coupe près des procès ciliaires, du côté opposé a la vésicule.

Les dispositions sont à peu près celles du côté occupé par le cysticerque. Les attaches ciliaires de la rétine sont conservées, puis celle-ci forme deux replis, bordés en avant et en arrière par deux zones de tissu connectif nouvellement né dans le corps vitré. En avant, ce tissu sépare la rétine du cristallin. En arrière, il forme la limite interne du décollement proprement dit.

En somme, le cysticerque a produit dans cet œil un décollement rétinien au deuxième degré, suivant la nomenclature que nous avons précédemment établie; il est caractérisé par la présence d'un liquide entre la choroïde et la rétine, celle-ci prend la disposition en convolvulus par le maintien de ses adhérences à la zone ciliaire et à la papille. Le seul fait rare dans cette observation est l'altération spéciale des membranes sous l'action du parasite, et nous allons décrire isolément chacune des enveloppes de l'œil.

VI. — État des membranes et des milieux.

Sclérotique. La sclérotique est saine.

Iris. L'iris est remarquable par l'absence presque complète de vaisseaux, et la grande quantité de cellules embryonnaires à noyau central, sans prolongements, répandues au milieu des fibres musculaires. Il adhère par sa face postérieure à la cristalloïde antérieure au moyen

d'un exsudat composé de fibres connectives, et de cellules embryonnaires. Toute la face antérieure de l'iris, et la face postérieure de la cornée présentaient une dégénérescence colloïde de l'épithélium qui les tapisse ; celui-ci, devenu granuleux avec larges noyaux colloïdes incolores tombait par larges plaques dans la chambre antérieure. (Les procédés de durcissement et de gommage, puis de traitement par l'alcool, permettent seuls d'arriver à ces résultats.)

La région ciliaire est le siége d'une exsudation qui a dissocié les faisceaux musculaires lisses ; on y constate le commencement d'une choroïde parenchymateuse, qui près de la lame fibreuse, transforme la membrane vasculaire en un véritable tissu de bourgeons charnus. Les éléments cellulaires y sont tassés et en contact avec eux-mêmes dans tous les points. C'est seulement vers la partie voisine de la sclérotique que ces éléments deviennent un peu moins abondants, encore occupent-ils toutes les lames de la choroïde, de telle sorte que cet œil offre le type, assez rare dans les décollements, d'une choroïde véritablement embryonnaire généralisée. (Pl. III, fig. 7.)

En dedans du filet anhyste (lequel est toujours conservé), l'épithélium polygonal a subi les altérations si importantes et si fréquentes des décollements en général ; macération, desquamation par larges plaques, migration en dedans vers les liquides et les tissus voisins ; dégénérescence colloïde.

Rétine. Dans les recherches de cette nature la coloration par le picrocarminate donne les résultats les plus précieux. Ce réactif colore en jaune-rouge le tissu rétinien, et en rose le tissu connectif nouvellement organisé. Ces deux tissus étant intimement mélangés, il serait difficile souvent de les reconnaître sans ce procédé.

Vers la vésicule, au point le plus tangent du cysticerque, la rétine avait perdu toute structure propre ; elle était redevenue tissu embryonnaire, sa place n'était indiquée que par les filets des limitantes.

Partout ailleurs, cette membrane nerveuse a revêtu l'aspect qu'elle prend dans tous les décollements. L'affection remontant à un an, les modifications de structure étaient très-avancées.

Nulle part, nous n'avons trouvé trace soit des bâtonnets soit des cônes et les points où existaient encore de petites cavités à vésicules colloïdes disposés le long d'une limitante interne étaient excessivement rares ; ces dernières traces de l'organisation rétinienne déjà bien modifiée avaient disparu.

La rétine était réduite à un tissu de larges mailles, formé par la névroglie épaissie. Ces mailles allongées, inégales, contenaient des masses colloïdes et granulées, dernière métamorphose des éléments ganglionnaires et cellulaires. Sur cet ensemble étaient semées de nouvelles cel-

lules embryonnaires d'un rose très-vif, les autres parties étaient jaune-clair. A la coloration, il faut ajouter la disposition rayonnée de la névroglie, ou ondulée, suivant que les replis étaient restés plus ou moins perpendiculaires à la choroïde ; et tout ce réseau irrégulier, à tissu si différent du tissu ordinaire, n'avait plus rien d'une organisation nerveuse. (Pl. III, fig. 8.)

Les *humeurs* de l'œil étaient répandues en avant de la choroïde et en avant de la rétine ; elles avaient subi les modifications les plus variées, depuis la transparence complète, jusqu'à la formation de tissu cellulaire avec des capillaires. Nous trouvons d'abord du liquide épanché entre la choroïde altérée, et la rétine décollée ; ce liquide abondait, dans la région postéro-externe inférieure, en cellules épithéliales à toutes les phases d'évolution colloïde.

Au degré suivant, sous l'influence de cette irritation locale, le corps vitré et le liquide sécrété s'épaississent, et passent à l'état fibreux. Cet état de transformation complète en tissu cellulaire condensé, solide, existait surtout en arrière et en dehors, la rétine était englobée dans une nouvelle gangue cellulaire.

En dedans de la rétine, la sclérose du corps vitré était moins complète, et sa transformation plus facile à suivre : cellules larges, à ramifications multiples et longues, cellules fusiformes, se disposant en capillaires organisés avec un globule sanguin dans leur diamètre, vaisseaux à plusieurs rangées de cellules concentriques, cellules embryonnaires, corpuscules blancs, épithélium polygonal migrateur, tels étaient les éléments retrouvés dans cette substance gélatineuse, issue du corps vitré enflammé. De cette organisation à son début, à la disposition en traînées connectives, ou en couches plus ou moins condensées, la transition est facile. Si quelques histologistes allemands ont mis en doute la formation de vaisseaux dans le corps vitré, fait des plus simples, des plus évidents, comme toute l'évolution de ce tissu muqueux enflammé, il faut l'attribuer aux méthodes défectueuses qu'ils ont employé pour l'examen. Avec les procédés de Ranvier, toute discussion devient impossible. Des hémorrhagies ponctuées occupaient l'épaisseur de ce tissu muqueux embryonnaire, et formaient même les dernières limites de la partie transparente. (Pl. III, fig. 9, 10, 11.)

L'étude des parois de la vésicule et des membranes de l'œil, nous permet de résumer ainsi cette observation.

Cysticerque développé entre la rétine et la choroïde, produisant un décollement de la rétine au deuxième degré (convolvulus). — Choroïdite embryonnaire. — Dégénérescence fibreuse de la rétine. — Organisation fibro-muqueuse du corps vitré.

STATISTIQUE DES CAS DE CYSTICERQUES RENCONTRÉS DANS L'OEIL.

Paupières, sourcil.

Sichel, 1847	1
Sichel, 1871	1
Streatfield, 1872	1

Tissu cellulaire de l'orbite.

Welden, 1806	1
Mackenzie, 1820	1
Delpech, 1822	1
Roméral, 1845	1
Goyrand, 1846	1
Ansiaux	1
Waldhauer, 1865	1
Vernon, 1869	1
Homer, 1871	1
Schmidt d'Odessa, 1873	1
	10

Chambre antérieure.

Schott, 1830	1
Logan, 1833	1
Alesssi, 1846	1
Mackenzie, 1850	1
Hirschler, 1861	1
Windsor, 1863	1
Mende	1
Fœrster, 1867	1
Kruger, 1867	1
	9

Conjonctive et cornée.

Baum, 1838	1
Estlin, 1838	1
Hœring, 1838	1
Cunier, 1841	1
Sichel, 1842-52	5
Canton, 1848	1
Vernon, 1869	1
Wordsworth, 1872	1
Sichel, 1873	1
	13

Corps vitré.

›rtal, 1803 (?)	
›occius, 1853	1
Græfe, 1854, 1856, 1857	3
Gescheidt (?)	
Follin, 1858	1
Trélat	1
Meyer	1
Græfe, 1863	1
Jacobson, 1865	2
Wells	1
Schweiger	1
Hirschleig, 1871	1
Sœmisch, 1870	1
Marini, 1870	1
Lagetschinoff, 1870	1
Sichel et Giraud-Teulon, 1871	1
Correras y Arayo, 1873	1
Wecker, Jæger, 1870	1
	19
Total	54

Remarques. — Dans cette observation, le siége principal du cysticerque a été fixé d'une façon irréfutable par le dessin à l'ophthalmoscope; le parasite s'est développé en arrière de la rétine. Les faits de ce genre sont-ils fréquents?

Sur 54 observations que nous avons relevées dans les différentes publications françaises et étrangères, et dont nous donnons le tableau, nous trouvons le siége de la lesion ainsi réparti :

Paupières et sourci's	3 fois.
Tissu cellulaire de l'orbite	10 fois.
Chambre antérieure	9 fois.
Conjonctive	13 fois.
Corps vitré	19 fois.
Total	54 fois.

Græfe, qui avait observé 80 cysticerques, sur 80,000 malades, les localisait ainsi :

Chambre antérieure.....	3 fois.
Conjonctive.....	5 fois.
Orbite.....	1 fois.
Cristallin.....	1 fois.
Corps vitré.....	70 fois.
Total.....	80 fois.

Dans les observations de cysticerque du corps vitré, nous en avons trouvé trois, où d'après les observateurs le mal aurait débuté par la rétine.

Grœfe, en 1867, émit, sans la démontrer par l'examen direct, l'hypothèse que l'animal, logé d'abord derrière la rétine, avait fini par perforer le tissu nerveux pour pénétrer dans le corps vitré. Il expliquait ainsi des intermittences dans l'acuité visuelle du malade et dans le paroxysme des douleurs. Cette interprétation a été donnée par Sichel dans le fait qu'il observa avec Giraud-Teulon en 1871. Ces deux auteurs expliquent le décollement rétinien, qui parut tout d'abord ; par la présence du cysticerque en avant de la choroïde, mais encore l'anatomie pathologique ne confirma pas le diagnostic.

Wecker et Jœger, dans leur traité des maladies du fond de l'œil (1870), ont donné, avec planches à l'appui, l'observation d'un malade où le parasite était également logé derrière la rétine ; l'image représente même des ouvertures circulaires dans la membrane nerveuse, espèces de fenêtres à travers lesquelles Jœger a vu le cysticerque passer la tête et paraître dans le corps vitré. L'examen micrographique de l'œil n'a pas été fait.

L'observation que nous présentons est donc jusqu'ici la seule où, les vaisseaux rétiniens ayant été constatés en avant de la vésicule pendant la vie, le microscope a vérifié le diagnostic.

Pourquoi n'avons-nous jamais pu reconnaître les mouvements du cysticerque? Parce que l'animal avait la tête tournée vers la papille et non pas vers le cristallin, comme l'a démontré la première coupe verticale au niveau de l'équateur. C'est là une source d'erreur qui devra toujours être présente à l'esprit de l'observateur. Il peut se faire que la partie postérieure de la vésicule se présente seule à l'éclairage, et la tête reste toujours cachée dans cette position, si la vésicule est immobile dans les replis rétiniens.

Par la constatation seule de replis rétiniens provenant d'un décollement, est-on autorisé à placer le siége de la vésicule entre la choroïde et la rétine, comme l'ont pensé Græfe, Giraud-Teulon et Sichel? Nous ne le croyons pas, et cette question nous conduit à la physiologie pathologique de l'affection.

Dans le fait qui nous occupe, le cysticerque s'est fixé au début entre la rétine et la choroïde : la coupe de la partie la plus externe du kyste, l'examen ophthalmoscopique le démontrent. Mais une fois arrêté, l'animal a produit le même effet qu'un corps étranger ordinaire; un liquide nouveau a été sécrété entre la choroïde et la rétine, et a produit le décollement avec ses replis ; ce phénomène ne s'est pas localisé à la périphérie de la vésicule parasite, nous l'avons constaté au point opposé, vers la zône ciliaire, à la papille, comme à la place occupée par le cysticerque. Nous ne croyons pas alors que ces replis indiquent que l'animal soit en avant de la choroïde. Le décollement en replis se produirait peut-être plus vite encore, si le cysticerque était primitivement dans le corps vitré; cette humeur subirait plus rapidement l'inflammation embryonnaire et nous avons dit que cet état était intimement lié à la génèse du décollement. Les replis de la rétine ne prouvent donc pas la présence du cysticerque en avant de la choroïde.

Le signe pathognomonique de la position du cysticerque est celui sur lequel notre maître, M. Perrin, et notre collègue, M. Mathieu, avaient insisté au début de la maladie, à l'examen ophthalmoscopique. C'est la présence de vaisseaux émergeant de la papille et passant en avant de la tumeur.

Pour toutes les modifications des tissus et des humeurs, nous renvoyons à notre mémoire sur les décollements de la rétine, présenté à la Société dans la séance du 27 octobre 1873.

EXPLICATION DES PLANCHES

PLANCHE I.

Fig. 1. — 1. Kyste contenant la vésicule du cysticerque.
2. Paroi externe du kyste formée par la rétine et du tissu embryonnaire.
3. Choroïde.
4. Sclérotique.
5. Rétine décollée et repliée.
6. Corps vitré organisé et contenant des hémorrhagies.
7. Partie du corps vitré restée transparente.
8. Liquide du décollement.

Fig. 2. — Image renversée du fond de l'œil, faite, au mois d'octobre 1872, par M. E. Mathieu, agrégé du Val-de-Grâce.

Fig. 3. — 1. Epithelium choroïdien.
2. Zone ciliaire.
3. Rétine formant un long repli en avant et en arrière de la cavité (8) de la vésicule.
4. Choroïde avec prolifération embryonnaire.
5. Tissu fibreux dans le corps vitré, en arrière du cristallin.
6. Et en arrière du repli rétinien.
7. Travées de tissu connectif, avec globes épithéliaux, colloïdes, dans le corps vitré.
8. Cavité qui contenait la vésicule du cysticerque. Grossissement de cinquante D.

Coupe près de la papille. Grossissement : 90 D.

Fig. 4 — 1. Choroïdite embryonnaire : dissociation du tissu cellulaire.
2. Prolifération très-active près de la lame anhyste.
3. Tissu fibreux organisé, dans le liquide du décollement.
4. Hémorrhagie dans un exsudat choroïdien (5).
6. Rétine décollée et scléreuse.
7. Tissu connectif, embryonnaire, en avant de la rétine.
8. Portions de rétine.
9. Hémorrhagie dans le tissu fibreux du corps vitré.

LIBR

Fig. 3.

Fig. 1.

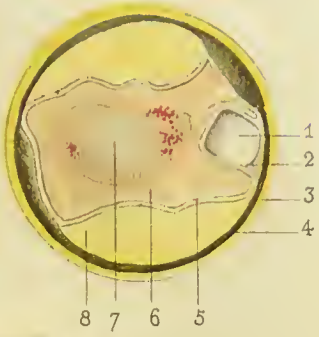

Fig. 2.

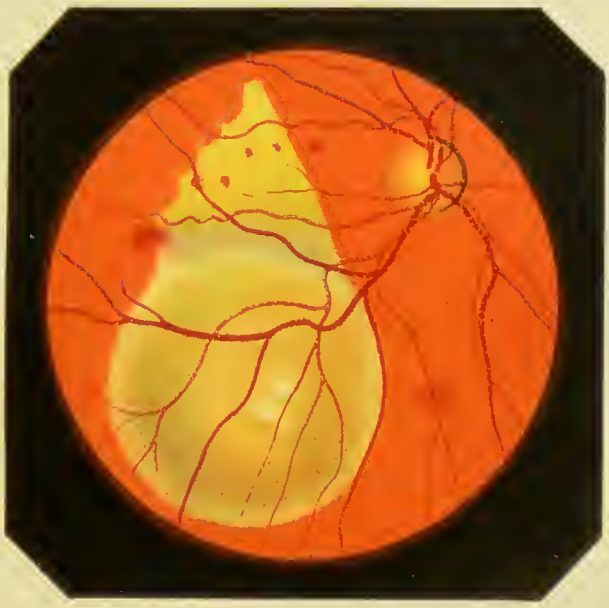

(E. Mathieu. Oct. 1872).

Fig. 4.

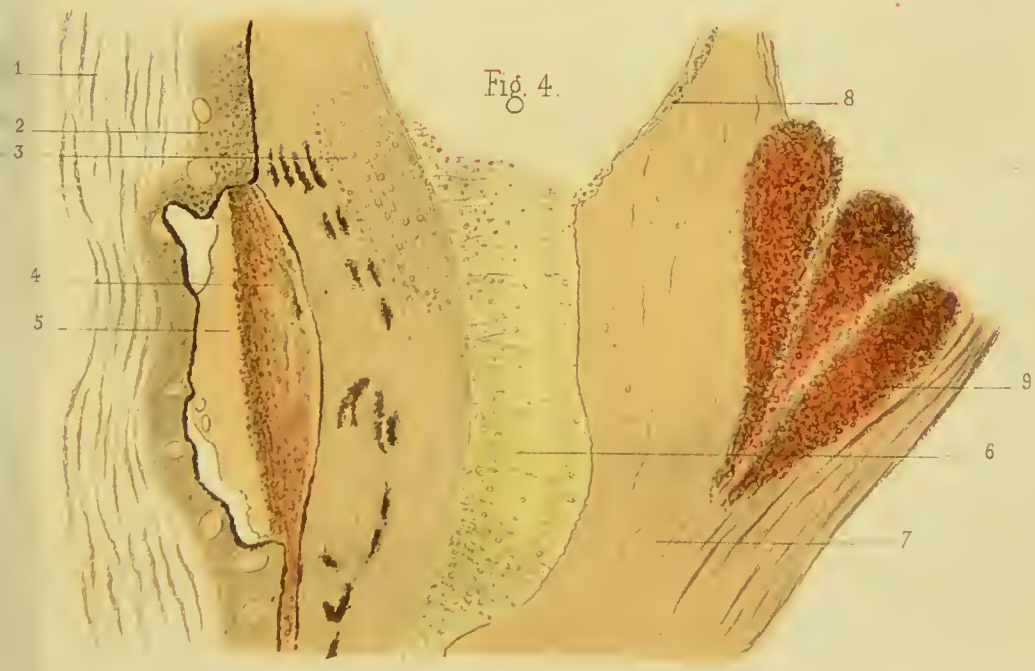

Poncet ad camer lucid. 90/1 Karmanski Chromolith.

PLANCHE II.

Grossissement : 90 D.

Fig. 5. — 1. Choroïdite embryonnaire ; absence des vaisseaux.

2. Lame élastique anhyste de la choroïde, séparée par une prolifération nouvelle de

3. La limitante externe de la rétine.

4. Pigment choroïdien ayant émigré dans les couches externes de la rétine.

5. Tissu de la rétine, entièrement embryonnaire, formant paroi du kyste.

Fig. 6. — 1. Choroïde ; prolifération très-abondante, près de la limitante ankystée

2. Epithélium choroïdien déplacé, altéré, émigrant dans le tissu rétinien.

3. Tissu de la rétine, sclérosé, disposé en replis au milieu du tissu nouveau embryonnaire.

4. Adhérences de la rétine a la choroïde, entre deux décollements partiels.

5. Tissu embryonnaire remplaçant le corps vitré.

6. Paroi postérieure du kyste.

Fig. 6.

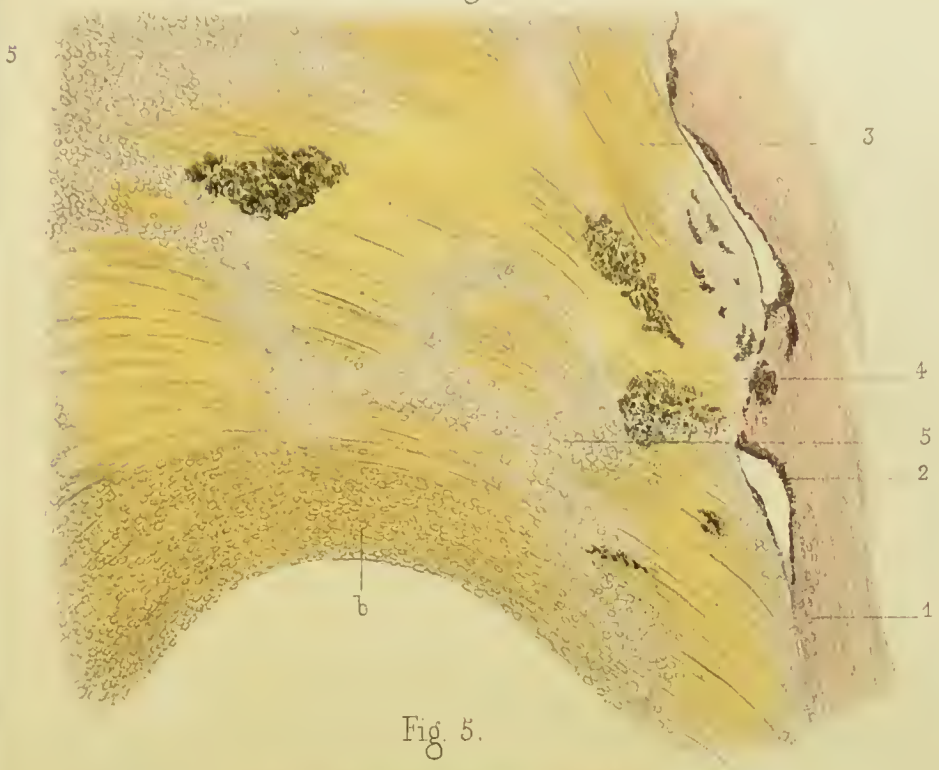

Fig. 5.

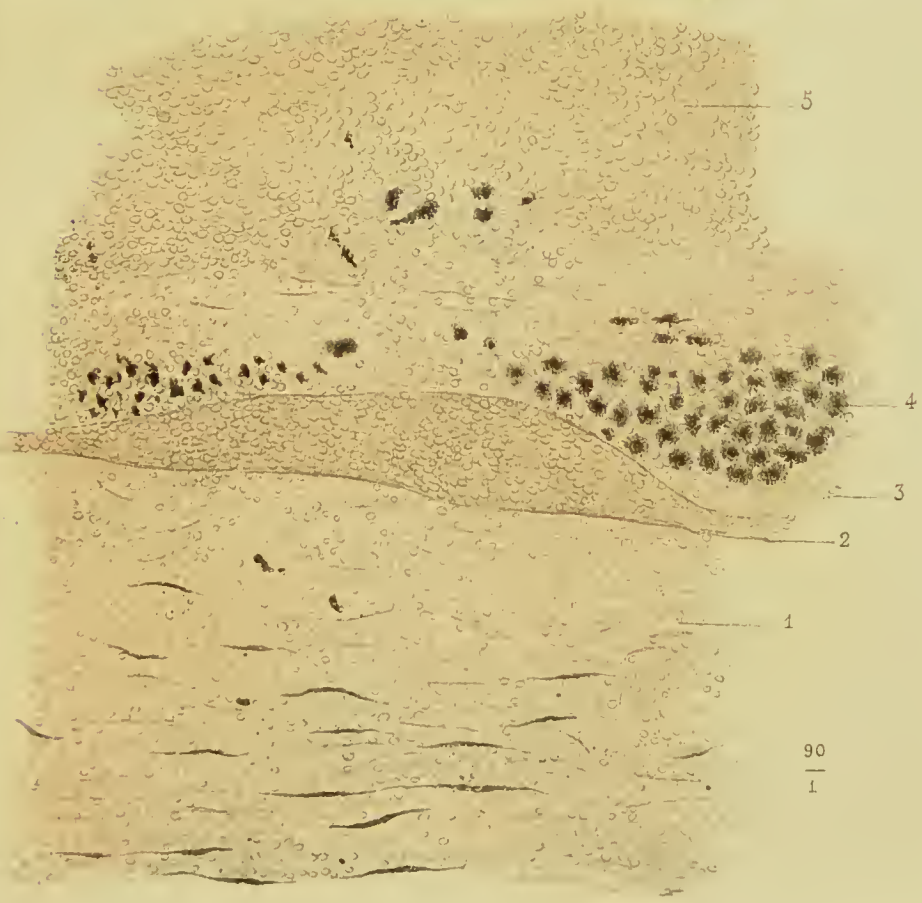

Poncet ad camer lucid. Karmanski Chromolith

Poncet. 2

PLANCHE III.

Choroïdite embryonnaire. Grossissement : 300 D.

FIG. 7. — 1. Epithélium polygonal, détaché, altéré, au milieu de l'exsudat.
2. Limitante anhyste de la choroïde.
3. Prolifération généralisée dans toutes les couches de la choroïde.
4. Faisceaux fibreux dissociés par exsudat.
5. Vaisseau.

Transformation fibreuse de la rétine. Grossissement : 300 D.

FIG. 8. — 1. Tissu de la rétine, d'où les éléments cellulaires nerveux ont disparu. Les fibres de la névroglie forment un réseau coloré en jaune par le picro-carminate.
2. Tissu embryonnaire en avant de la choroïde.
3. Il contient encore des éléments épithéliaux pigmentaires, qui se retrouvent jusque dans les mailles du tissu rétinien sclérosé.
4. Mailles remplies d'un exsudat incolore, non organisé. (Par erreur, on a figuré des cellules embryonnaires et pigmentaires comme noyaux de larges cellules.)
5. Cellules embryonnaires, colorées en rose par le picro-carminate, éparses dans le tissu rétinien sclérosé.

FIG. 9, 10. — Capillaires de nouvelle formation dans le corps vitré.

FIG. 11. — Cellule de tissu muqueux embryonnaire dans le corps vitré.

Fig. 7.

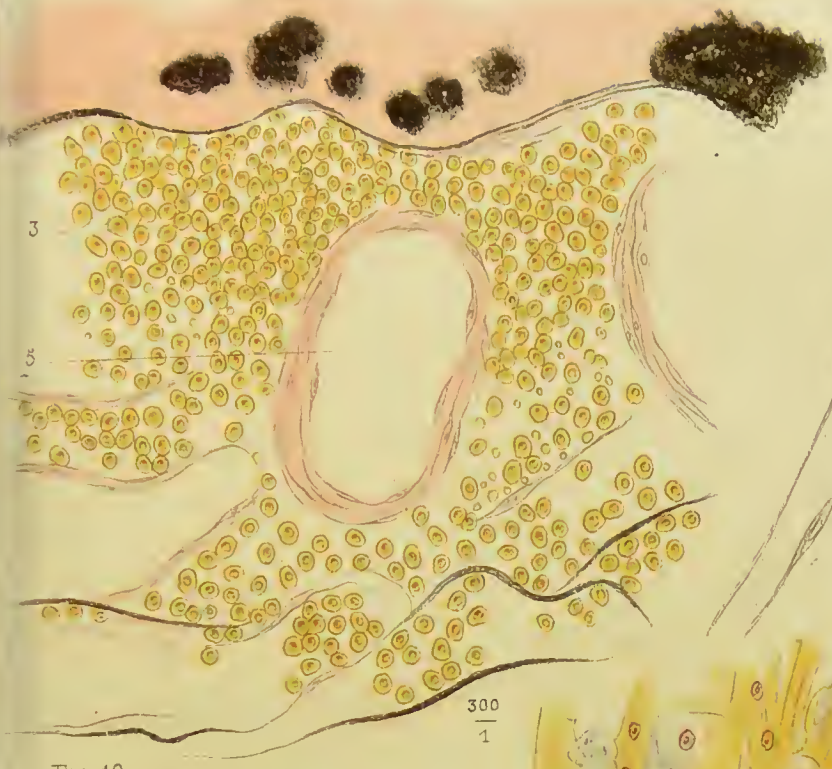

Fig. 9.

Fig. 8.

Fig. 10.



Fig. 11.

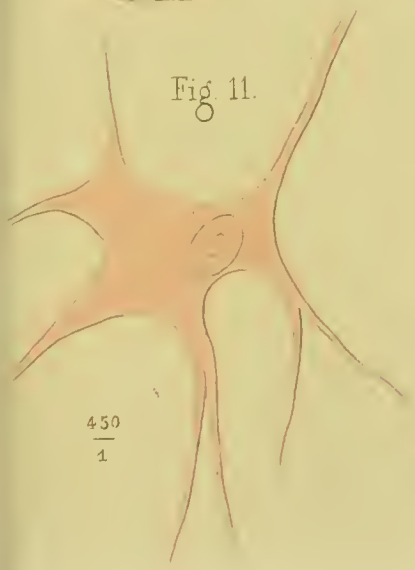

Poncet ad camer lucid

Karmanski Chromolith.